EIN FALL VON
VOLLSTÄNDIGER AGENESIE
DES VORDER-, MITTEL- UND ZWISCHENHIRNS

INAUGURAL-DISSERTATION

ZUR ERLANGUNG DER DOCTORWÜRDE

IN DER

MEDICIN, CHIRURGIE UND GEBURTSHILFE

UNTER DEM PRÄSIDIUM

VON

Dr. PAUL VON BAUMGARTEN
o. ö. Professor der allgem. Pathologie und der patholog. Anatomie,
Vorstand des pathologischen Instituts in Tübingen

DER MEDICINISCHEN FACULTÄT IN TÜBINGEN

VORGELEGT VON

ALFRED SCHITTENHELM
approb. Arzt aus Stuttgart

TÜBINGEN 1898

RUDOLSTADT
DRUCK DER FÜRSTLICH PRIV. HOFBUCHDRUCKEREI
F. MITZLAFF

Digitized by the Internet Archive
in 2026

https://archive.org/details/IA41552309_0195

Das Kind, um welches es sich hier handelt, wurde am 18. Juli 1897 in der hiesigen Frauenklinik geboren. Seine Mutter, B. H., die ledig ist, war damals 32 Jahre alt und hat in früheren Jahren schon zwei gesunde Kinder zur Welt gebracht. Krank will sie nie gewesen sein. Die Schwangerschaft verlief durchaus normal. Die Untersuchung ergab ein Becken, welches keinerlei Besonderheit aufwies. Die Geburt, welche etwa vier Stunden dauerte, verlief ohne Zwischenfall bei kräftigen Wehen und spontanem Blasensprung. Das Kind stellte sich in erster Hinterhauptslage zur Geburt und kam lebend zur Welt. Es ist weiblichen Geschlechtes, reif und zeigt verschiedene Missbildungen. Acht Stunden nach vollendeter Geburt trat der Tod ein. Die Maasse, welche sofort nach der Geburt aufgenommen wurden, sind folgende:

Vorderer Querdurchmesser	6 cm
Hinterer Querdurchmesser	6,7 cm
Gerader Durchmesser	7 cm
Schräger Durchmesser	9,5 cm
Peripherie des geraden Durchmessers	24 cm
Peripherie der Brust	32,5 cm
Länge des Kindes	52 cm
Gewicht des Kindes	2950 g

Die Section, welche am 18. Juli 1897 im pathologischen Institut vorgenommen wurde, ergab nach dem damaligen Bericht (Dr. Henke) folgenden Befund: „Reife Frucht weiblichen Geschlechtes, Agenesie des linken Daumens. Linksseitige Hasenscharte mit Gaumenspalte. Mikrocephalie, vollständige Agenesie des Grosshirns. Starke Vergrösserung der Milz. Verlagerung und Verwachsung der Nieren".

Ich gebe nun eine genauere Beschreibung der missgebildeten Frucht in dem Zustand, in welchem sie sich jetzt, zur Zeit der von mir vorgenommenen genaueren Untersuchung, darbietet, nachdem sie etwa $^3/_4$ Jahre in Spiritus conservirt war.

Aus der äusseren Betrachtung des Kindes geht hervor, dass dasselbe mit Ausnahme des Kopfes und der linken Hand gut entwickelt ist und sich in sehr gutem Ernährungszustand befunden hat. Der Kopf ist auffallend klein und das Gesicht in hohem Grade missgestaltet. Die Kopfhaut über-

spannt das Schädeldach und zeigt nirgends Defecte oder auch nur veränderte Stellen. Die hellbraunen Haare sind ziemlich lang und zahlreich vorhanden. Der Haarrand verläuft nur wenig über der Augenlinie und auch das Gesicht ist stellenweise stärker behaart. Die Stirn ist dadurch ausserordentlich niedrig. Die Lidhaare sind gut und stark entwickelt und sitzen an normaler Stelle. Die Augenhöhlen sind vorhanden, klein von reichlichem Zell- und Fettgewebe ausgekleidet. Die Bulbi fehlen ganz. Die Nase befindet sich an der richtigen Stelle, ist jedoch nur gering entwickelt. Das rechte Nasenloch ist dementsprechend auch sehr klein, während das linke mit einer Lippenspalte zusammenhängt. Oberlippe und Oberkiefer sind rechts ohne Abnormität. Links jedoch findet sich in der Oberlippe und im Alveolarfortsatz des Oberkiefers eine breite Spalte, welche bis ins Nasenloch reicht. Der Unterkiefer zeigt keine Abnormität. Bei Besichtigung der Mundhöhle sieht man die gut entwickelte Zunge und den ganz intacten harten Gaumen. Der weiche Gaumen dagegen und die Uvula sind ihrer ganzen Länge nach in der Mittellinie gespalten. Die Ohren sind sehr gross, jedoch normal und an der richtigen Stelle entwickelt.

Der Hals ist sehr kurz. Thorax, Rumpf, Genitalien und Extremitäten zeigen keine auffallende Abweichung von der Norm, mit Ausnahme der linken Hand, an welcher der Daumen fehlt. Auch der Metacarpalknochen desselben ist nicht vorhanden.

Eine jetzt vorgenommene Messung ergiebt folgende Resultate:

Länge des gestreckten Körpers	= 52	cm
„ einer oberen Extremität	= 21	cm
„ eines Vorderams	= 13	cm
Breite der rechten Hand	= 5	cm
„ „ linken Hand	= 4	cm

Zu den oben angegebenen Kopfmaassen kommen noch:

Mastoidealdurchmesser	= 7	cm
Auriculardurchmesser	= 7,2	cm
Höhe des äusseren Ohres	= $3^1/_2$	cm
Ohrloch bis zur Nasenwurzel	= 5,5	cm
„ „ zum Kinn	= 5,4	cm
Höhe des Gesichts (Haarand-Kinn)	= 7,2	cm
„ „ Gesichtsskeletts (Nasenwurzel-Kinn)	= 5	cm
Entfernung des Haarrands bis zum Augenlid	= 2	cm
„ „ „ „ zur Mundlinie	= 5	cm
Distanz der inneren Augenwinkel	= 1	cm
„ „ äusseren „	= 3	cm
Nasenhöhle	= $^1/_4$	cm
Nasenbreite	= $1^1/_4$	cm
Nasenlänge	= 1	cm

Eine genauere Untersuchung des Schädels und seines Inhalts führt nun zu folgenden Ergebnissen:

Das Schädeldach ist vollständig ausgebildet und lässt deutliche Nähte erkennen.

Die Innenseite der Schädelknochen ist überzogen von der Dura mater, welche stellenweise so fest an denselben haftet, dass sie nicht von denselben abgezogen werden kann. Was in erster Linie auffällt, ist der Mangel irgend eines Fortsatzes der Dura mater. Sowohl die Falx cerebri, wie das Teutorium cerebelli fehlen; es ist auch nicht die leiseste Andeutung davon vorhanden. Der die ganze Schädelhöhle auskleidende glatte Ueberzug der Dura wird nur von den einzelnen Knochenlöchern unterbrochen.

Was die Innenfläche der Schädelbasis betrifft, so bestehen nur zwei paarige Gruben, welche durch die Processus pyramidales des Schläfenbeins von einander getrennt sind.

In der Mittellinie der nach vorne gelegenen Grube unterscheidet man ein Foramen coecum und die Lamina cribrosa des Siebbeins. Die Crista galli ist nicht vorhanden. An die Lamina cribrosa stösst beiderseits die pars orbitalis des entsprechenden Stirnbeins, welche jedoch rechts wie links ganz mangelhaft entwickelt ist. Vielmehr geht das Stirnbein beinahe sofort gerade in die Höhe, so dass es nicht, wie gewöhnlich, das knöcherne Dach der Augenhöhle bildet. Letzteres wird durch eine häutige Masse vertreten. Nach hinten von dieser gehen die nur schwach entwickelten kleinen Keilbeinflügel in allmählicher Abdachung direkt in die grossen Keilbeinflügel über, woher es kommt, dass die vordere und die mittlere Schädelgrube nur als eine einzige erscheinen.

Die hintere Schädelgrube ist ungefähr gleich gross wie die vereinigten vorderen Gruben.

Der Processus pyramidalis des Schläfenbeins ist in die Breite stark, in die Länge zu wenig entwickelt. Er hat die Form eines Dreiecks, dessen Spitze der Mittellinie des Schädelinnern zu sieht. Er reicht jedoch nicht soweit gegen dieselbe vor, wie normaler Weise.

Die Crista occipitalis interna, die Protuberantia occipitalis und der Sulcus transversus sind nicht deutlich gebildet.

Ebenso sind die Sella turcica sowie die Processus ethmoidales auteriores und posteriores nur schwach zu erkennen.

Was endlich die Knochen des Gesichtsskeletts betrifft, so wäre da noch ausser dem schon erwähnten Spalt im Alveolarfortsatz des Oberkiefers die minimale Entwicklung der knöchernen Nasenscheidewand und des Nasengerüstes zu erwähnen.

Von den Gefässen ist insbesondere des Verhaltens der Carotis interna Erwähnung zu thun. Dieselbe tritt zwar an richtiger Stelle, aber beiderseits sehr schwach entwickelt in die Schädelhöhle ein.

Was nun den Schädelinhalt anbetrifft, so verblüfft es sofort bei der äusseren Betrachtung, dass man nur Kleinhirn vor sich hat. Es fehlen die Bulbi olfactorii, die Grosshirnhemisphären, die Grosshirnganglien sowie die Corpora quadrigemina vollsändig! Auch die genaueste Untersuchung liefert nicht das geringste Zeichen dafür, dass sie überhaupt jemals entwickelt oder angelegt gewesen sind. Vielmehr findet man nur ein sehr stark entwickeltes Kleinhirn, das wie gewöhnlich aus den beiden Hemisphären und aus dem weniger stark hervortretenden Wurm besteht. Dasselbe füllt die ganze Schädelhöhle aus. Die Oberfläche des Kleinhirns ist gut gegliedert. Die Furchung ist deutlich zu erkennen und vollkommen normal. Nach vorne, hinten und nach der Seite hängt das Kleinhirn durch seine normalen Verbindungen mit dem Pons und der Medulla oblongata zusammen. Die Verbindungen des Kleinhirns mit den vorderen Hirntheilen fehlen natürlich gänzlich. Vorne ist nirgends eine Oeffnung zu entdecken, die mit dem vierten Ventrikel communicirt. Vielmehr ist dort alles abgerundet und abgeschlossen. Der Pons ist nur schwach entwickelt. Dagegen ist die Medulla oblongata gut ausgebildet.

Nach Eröffnung der Rautengrube sieht man die Tela chorioidea inferior als länglichen Wulst vorhanden und, wie immer, den Calamus scriptorius umgrenzen, an dessen Grund die Alae cinereae den Eingang in den Centralkanal zwischen sich fassen. Der letztere kann mit einer Haarsonde gut sondirt werden. In der Mitte der Fossa rhomboidea fällt es auf, dass die Striae acusticae fehlen. Der vordere Winkel der Grube, der sonst durch den Aquaeductus Sylvii mit dem dritten Ventrikel communicirt, hat hier die Form eines Halbkreises, an dem nirgends eine Oeffnung gefunden werden kann.

Entsprechend dieses defecten Zustandes des Gehirns sind natürlich auch die Hirnnerven entsprechend unvollzählich. Alle diejenigen fehlen, deren Kerne oberhalb der Rautengrube liegen, also der Nervus olfactorius, N. opticus, N. oculomotorius und N. trochlearis. Die übrigen acht Gehirnnerven sind gut ausgebildet.

Das Rückenmark habe ich nicht untersucht. Es liegt ja auch kein Grund vor, anzunehmen, dass sich hier ebenfalls Abnormitäten finden liessen. Die Wirbelsäule ist auf jeden Fall überall intact und gut entwickelt.

Der gut gebildete Thorax bietet nach der Eröffnung eine geräumige Höhle dar. Die darin befindlichen Organe zeigen keinerlei Abnormität.

Nach Eröffnung der Bauchhöhle findet sich darin der normal entwickelte Magen- und Darmtractus.

Die Leber gut entwickelt, zeigt normale Lappung.

Die Milz ist ziemlich gross, von weicher Consistenz; sie zeigt tiefe Einkerbungen. An der Milz hängt an kurzem Stil eine Nebenmilz, welche sich ebenfalls weich anfühlt. Die Grösse derselben entspricht ungfähr einer Kaffeebohne.

Die Nieren sind der ganzen Länge nach mit einander verwachsen. Dabei sind sie etwas tiefer gelagert und liegen in der Nähe des Promontoriums der Lendenwirbelsäule auf. Der einzige Ureter, der etwas über der Mitte der verwachsenen Nieren entspringt; läuft vorne in der Mittellinie herab. Im Uebrigen ist in der Bauchhöhle nichts Besonderes zu erwähnen.

Wir haben also einen Fall von vollständiger Agenesie des Grosshirns, Mittelhirns und Zwischenhirns vor uns mit den hiervon abhängigen Erscheinungen des Anophthalmus, des Fehlens verschiedener Hirnnerven etc.

Von sonstigen in diesem Fall vorhandenen Missbildungen bieten keinerlei besonderes Interesse, da sie sämmtlich häufig vorkommen. Sie bestätigen nur wieder einmal die Thatsache, dass bei Missbildungen des Gehirns gerne auch anderswo am Körper Abnormitäten vorkommen.

Die Literatur, die ich nach allen Richtungen hin auf ähnliche Fälle durchsuchte, liefert keine einzige übereinstimmende Beobachtung. Partielle Defecte, sogar vollständiger Mangel dieses oder jenes Hirntheils sind freilich häufig beschrieben. Eine solche Nichtbildung einer ganzen Reihe von Hirntheilen scheint jedoch, wenn wir von den Zuständen der „Anencephalie", die ganz anderer Art sind, absehen, etwas sehr seltenes zu sein. Ich habe nur zwei Fälle finden können, welche einen ähnlichen, wenn auch keineswegs so weitgehenden congenitalen Gehirndefect darbieten.

Der eine Fall ist erwähnt in einer Abhandlung Jensen's „über Schädel und Hirn einer Mikrocephalin" (Archiv für Psychiatrie Band X). Näher beschrieben ist die betreffende Beobachtung von Rohon in den Arbeiten des zoologischen Instituts zu Wien Bd. II, Heft 1. In Jensen's Abhandlung heisst es darüber: „Hier finden wir als Gehirn eines 14tägigen Mikrocephalen eine im Ganzen 17,2 Gramm schwere Nervenmasse, die völlig ausgebildet nur das verlängerte Mark, Kleinhirn und Brücke enthält. Die Hirnschenkel mit den Vierhügeln darauf sind schon verbildet; vom grossen Hirn sind, abgesehen von der Abnormität, dass die grobe Längstheilung in Hemisphären völlig fehlt, im wesentlichen nur die verschmolzenen Stammganglien vorhanden, ohne eine Andeutung von Höhlenbildung. Diese Stammlappen sind nur von einer dürftigen, stellenweise mehr oder weniger Ganglienzellen enthaltenden, theils körnigen, theils streifigen Masse bedeckt. Auf der Zeichnung macht das Ganze den Eindruck eines nach Meynert's Methode ausgeschälten Stammes".

Den zweiten Fall finde ich in Cruveilhier's Werk „Anatomie pathologique du corps humain" folgendermaassen beschrieben:

„Bei dem todtgeborenen Kind fällt sofort der starke Mikrocephalus auf, sodass der Schädel nahezu auf die Hälfte des Volums reducirt erscheint. Die Verknöcherung ist schon stark vorgeschritten. Bei der Eröffnung der

Schädelhöhle findet sich in dessen Innern eine mit Flüssigkeit gefüllte Tasche, darunter auf der Schädelbasis durch eine bräunliche Membran verdeckt der kleine Rest des sehr stark verkümmerten Gehirns. Das Kleinhirn, sowie das verlängerte Mark sind zwar kleiner als normal, jedoch intact und die Zerstörung betrifft nur die vorderen Hirntheile".

Wie soll man sich nun diese ausgedehnten Miss- resp. Nichtbildungen der Hauptmasse des Gehirns entstanden denken?

Jensen sucht in seinem Falle die Ursache, einer 1877 von Gustav Joseph aufgestellten Theorie entsprechend, darin, dass in Folge schlechter Entwicklung der Carotiden eine unzureichende Blutzufuhr zu den vorderen Gehirnblasen stattfinde, wodurch sich dieselben nur mangelhaft entwickeln könnten. Doch scheint diese Erklärung wenig wahrscheinlich zu sein, da es doch allgemein bekannt ist, dass bei derartigen Gefässanomalien stets andere Gefässe durch stärkere Entwicklung die Versorgung des betroffenen Bezirks übernehmen, in diesen und ähnlichen Fällen also die Arteriae vertebrales, welche ja zu solchen, den Carotides zu leistenden Compensationen durch die Einschaltung des grossen Circulus arteriosus Willisii zwischen beide Hauptadern besonders geeignet erscheinen. Die Kleinheit und mangelhafte Entwicklung der Carotiden, die auch in unserem Falle sehr auffällig war, dürfte daher nicht Ursache sondern nur Folge des Gehirndefects sein (Inactivitätsatrophie).

Mithin fällt diese Art der Erklärung weg.

Ebenso ist eine Entstehung durch amniotische Verwachsung oder nach Dareste durch abnorme Engigkeit der Kopfkappe des Amnion sofort von der Hand zu weisen, da dabei stets Störungen der Ausbildung des Schädeldachs oder Zerstörung desselben vorhanden sind.

Eine andere Erklärung liesse sich in dem Auftreten eines congenitalen Hydrops der Gehirnventrikel suchen. Dass durch einen solche Hydrops eine ausgedehnte Zerstörung von Hirntheilen herbeigeführt werden kann, ist eine ganz bekannte Thatsache. Doch findet man dann stets die charakteristischen Merkmale des Hydrocephalus oder es sind zugleich ausgedehnte Zerstörungen der Schädeldecke vorhanden. In unserem, sowie in dem von Jensen beschriebenen Fall findet sich davon keine Spur. Und auch in dem von Cruveilhier erwähntem Fall lässt sich die mit Flüssigkeit gefüllte Tasche, trotzdem der Autor sie für die Reste eines Hydrocephalus hält, eben so gut durch Flüssigkeitsaustritt in das durch Missbildung des Gehirns geschaffene Vacuum entstanden denken. Für unseren Fall ist noch besonders zu erwähnen, dass zur vollkommenen Zerstörung der vorderen Gehirnblasen immerhin ein sehr beträchtlicher Hydrops nöthig gewesen wäre. Wie liessen sich dann damit die vollkommene Ausbildung des Kleinhirns und der vollständige Schluss der Schädeldecke erklären. Ueberhaupt deutet nichts

darauf hin, dass es sich in unserem Falle um eine Zerstörung von Gehirntheilen handeln könnte.

Alle diese Erklärungsversuche sind also auf unsern Fall nicht anwendbar.

Es bleibt daher nichts übrig, als diese Nichtbildung der vorderen Gehirnblasen zurückzuführen auf eine in Folge fehlerhafter Keimanlage entstandene congenitale Defectbildung. Die Uranlage des Centralnervensystems, welche bekanntlich mit der Bildung des Medullarrohres beginnt, kann sich schon damals in abnormer Weise vollzogen haben. Vielleicht hat schon das Medullarrohr eine mangelhafte Bildung oder einen zu frühen Schluss erfahren, so dass nur eine Entwicklung des Hinterhirns möglich war. Oder aber ist das Medullarrohr normalerweise entstanden, es hat sich jedoch von den daraus sich in der Norm entwickelnden drei ursprünglichen Hirnblasen hier nur die hinterste gebildet. Unter Voraussetzung dieser beiden Möglichkeiten lässt sich die Missbildung leicht erklären. Die Grosshirnhemisphären mit dem Riechlappen und den Seitenventrikeln, die Grosshirnganglien mit dem dritten Ventrikel und mit dem Aquaeductus Sylvii sammt Vierhügel entsprechen ja entwicklungsgeschichtlich dem Vorder- und Mittelhirn. Das vollständige Fehlen dieser Theile stimmt also überein mit der Annahme, dass eine Bildung der Vorder- und Mittel-Hirnblase nicht zu Stande gekommen ist. Vielmehr wäre somit nur die Hinterhirnblase entstanden, aus welcher sich, wie die Entwicklungsgeschichte lehrt, der vierte Ventrikel, die Brücke, das Kleinhirn und das Kopfmark weiterentwickelt. Die weitere Ausbildung dieser aus dem Hinterhirn entstandenen Theile des Centralnervensystems hat sich ohne weitere Störung in richtiger und präciser Weise vollzogen, sodass ihre Bildung zu Stande kam, wie ich sie oben beschrieben habe. Die Schädelknochen haben sich später in ihrer Entwicklung dem Wachsthum der vorhandenen Hirntheile angepasst.

Herrn Professor Dr. von Baumgarten spreche ich für die gütige Ueberlassung des Materials und für die freundliche Unterstützung bei der vorliegenden Arbeit meinen verbindlichsten Dank aus.

Literaturverzeichniss.

1. Cruveilhier, Anatomie pathologique du corps humain.
2. Eulenburg, A., Realencyclopädie: Missbildungen bearbeitet von Prof. Dr. Marchand.
3. Förster, Die Missbildungen des Menschen.
4. Jensen, Schädel und Hirn einer Mikrocephalin: Archiv für Psychiatrie und Nervenkrankheiten Band X.
5. Ziegler, E., Lehrbuch der allgemeinen pathologischen Anatomie.
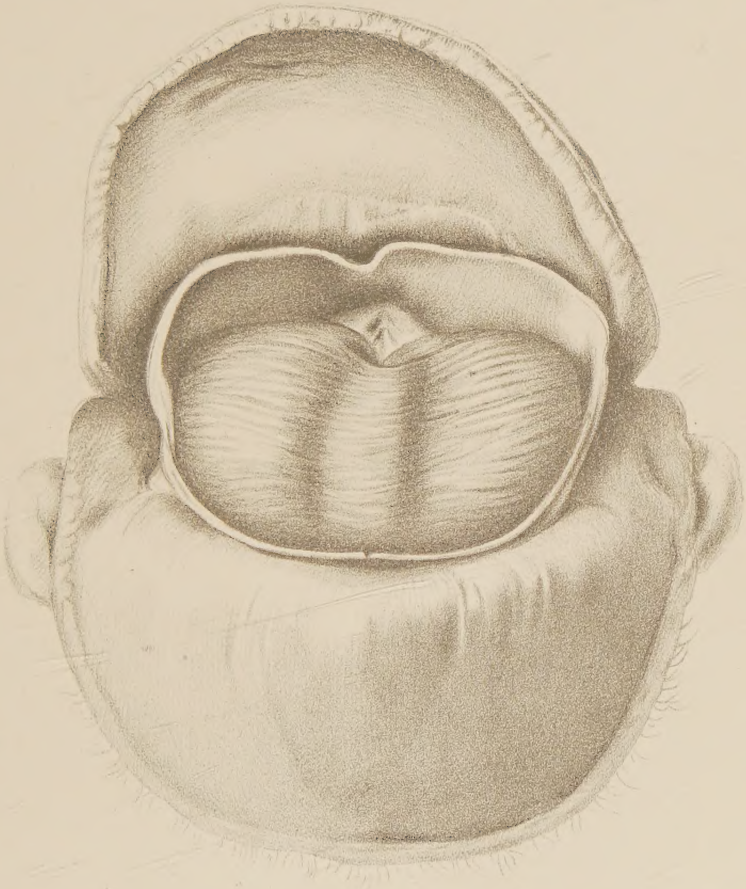
Tafel XIII